Aus der Chirurgischen Universitäts-Klinik
Geh. Rat Bier, Berlin

Stiedasche Fraktur
Abrisse des Condylus Medialis Femoris

Inaugural-Dissertation
zur Erlangung der Doktorwürde
an der Hohen Medizinischen Fakultät
der Universität Berlin

Vorgelegt von
Wassil Sosskoff
aus Stara-Zagora/Bulgarien

Tag der Promotion: 1. April 1933

39 r

Gedruckt mit Genehmigung
der
Medizinischen Fakultät der Universität Berlin

Dekan: Prof. Dr. Gocht

Referent: Prof. Baetzner

Korreferent: Geh. Rat Bier

R. UNIV.
BIBLIOTHEEK
LEIDEN

Meinen lieben Eltern gewidmet!

Bei jungen Sportsleuten konnte Baetzner chronische Erkrankungen des Bewegungsapparates beobachten, deren Ursprung deutlich auf übertriebene sportliche Betätigung hinweist.

Der jetzige Sportbetrieb mit seinen Höchsleistungen und Rekorden stellt nach Baetzners Ansicht zu hohe Ansprüche an den Bewegungsapparat und schädigt ihn viel öfter als man bisher annahm. Vor allen Dingen sollte man die einseitigen Spitzen- und Rekordleistungen, welche hohe Anforderungen an die Gelenke und Muskeln stellen, die über die normale Anpassungsfähigkeit des Körpers hinausgehen, vermeiden. Diese übertriebenen einseitigen Spitzenleistungen und Sportbetätigungen sollen nach Baetzner nicht nur funktionelle Schwächungen, sondern auch anatomische Veränderungen zur Folge haben. Die Gewebe erleiden strukturelle Veränderungen, die Muskeln werden rissig, die Gelenkknorpel brüchig und unelastisch und schilfern ab. Nicht alle Autoren stimmen dieser Meinung zu. Knoll nimmt an, daß die von Baetzner und auch von Heiß beurteilten Gelenkveränderungen mit größter Wahrscheinlichkeit viel mehr durch frühere Gelenkverletzungen zustande gekommen sein können, als Folge der sportlichen Höchstleistungen, und daß die Konstitution eine große Rolle spielt. Knoll will erbliche Faktoren und das Zusammenspiel innerer Sekretion für diese Gelenkverletzungen verantwortlich machen.

Bei manchen Knieverletzungen bekommt man bei der Betrachtung einer dorsoventralen Röntgenaufnahme einen kleinen Knochenschatten zu sehen, welcher sich an der medialen Seite, nahe dem Uebergang der Diaphyse auf dem Kondylus medialis femoris erkennbar zeigt. Dieser Schatten liegt dem inneren Kondylus des Femors nahe, ist aber deutlich durch eine durchlässige Zone von ihm getrennt. Die bei allen Aufnahmen fast völlig übereinstimmende Lage des Schattens legt den Gedanken nahe, daß es sich hier immer um denselben Knochenabschnitt handelt, der durch eine gerade, schräge — von unten innen nach oben außen wirkende Gewalt abgesprengt wird, oder noch durch Zug eines an derselben Stelle liegenden Ansatzes eines Bandes oder eines Muskels abgerissen wurde. (Vogel.)

Die Verletzung ist öfter bei Männern als bei Frauen. (Rongoni, Friis.) Dieser Schatten ist manchmal palpatorisch als ein kleines Körperchen in der Gegend an dem inneren Femur condylus nachweisbar. (Mandel, Vogel.)

Dieser typische Knochenschatten wird als „Stiedachsche Fraktur“ bezeichnet. Ihr oftmaliges (Stieda hat 6, Pellagrini 2, Vogel 4, Mestica 8, Gabriele 4, Friis 4, Prister 2, Henisch 1, Rongoni 2, Schüller und Weil 1, Preiser 10 Fälle veröffentlicht). Vorkommen wird nicht bestritten, aber ihre Ursachen haben eine lebhafte Diskussion hervorgerufen.

Bevor wir zu den verschiedenen Meinungen, Mitteilungen und zur Analyse unseres Falles übergehen, wollen wir kurze anatomische Mitteilungen über das Kniegelenk machen:

In der systematischen Anatomie werden der Epicondylus lateralis und medialis als zwei platte, stumpfe, abgeflachte Höcker beschrieben, welche zur Befestigung von Bändern und Muskeln dienen. Allein sehr oft sind es gar keine Höcker, sondern nur rauhe Stellen. Dieses gilt besonders von dem medialen Epiecondylus. An letzterem interessieren:

1. Der Teil der Kniegelenkkapsel, welcher als Lig. internum oder collaterale tibiale bekannt ist.

2. Der mediale Kopf des M. gastrocnemis, und zwar der mediale Abschnitt dieses Kopfes, während die laterale Portion des medialen Kopfes im Planum popliteum angeheftet ist.

3. Den medialen Gastrocnemiuskopf bedeckt der M. adductor magnus mit seinem unteren Abschnitt.

Es setzt sich nun das Band (Ligamentum collaterale tibiale) an den unteren (distalen) Abschnitt des sogenannten Epicodylus, der mehr abgeflacht ist, während der M. gastrocnemius und der Adductor magnus sich an den oberen (proximalen) Abschnitt des Epicondylus ansetzen. Dieser obere Abschnitt, bis zu dem die mediale Leiste der Linea aspera sich verfolgen läßt, springt mitunter höckerartig vor.

Aus der Chirurgischen Universitätsklinik zu Königsberg werden von Professor Alfred Stieda zuerst (1907) sechs Fälle berichtet. Beim ersten und sechsten Fall ist die Fraktur entstanden durch Fall von einem Neubau auf einen Kasten, Patient schlug mit dem gebeugten rechten Knie vorn auf. Beim zweiten Fall — fiel ihm ein Stein auf die Innenseite des rechten Knies. Dritter — schlug mit der Innenseite des linken Knies auf einen Balken. Vierter Fall: Patient fiel mit der Innenseite des rechten Kniegelenkes gegen einen Baumknorren. Fünfter Fall: Patient glitt mit dem rechten Bein aus und fiel auf das linke Knie bei gebeugtem Unterschenkel.

Die Röntgenbilder zeigten: Im ersten Fall: „im obersten Abschnitt des Condylus int. fem. einen $2^1/_2$ cm langen, bis 4 mm breiten Schatten, welcher in der Mitte am dicksten ist. Er erscheint

leicht bogenförmig, knapp 1/2 cm vom Femurcontur abstehend". Zweiter Fall zeigte: „einen circa 1 cm langen schmalen Knochenschatten".

Dritter Fall: „Typischer Schatten im Röntgenbild." Vierter Fall: „Entsprechend dem obersten Abschnitt des Condylus int. femoris findet sich ein 1 1/2 cm langer und einige Millimeter breiter, ganz leicht gebogener Knochenschatten, welcher vom tibialen (mediale) Femurcontur einige Millimeter weit entfernt liegt. Etwa 1 1/4 cm unterhalb dieses Schattens am Condyluscontur eine 1 1/2 cm lange flache Vorwölbung (unterer Abschnitt des Condylus int.). Der gegenüber dem Knochenschatten liegende Abschnitt des Femurconturs ist etwas unregelmäßig. Oben schließt sich an das isolierte Knochenstück ein großer Muskelschatten an."

„Eine Nachuntersuchung 5 Tage später ergibt im Vergleich zur gesunden Seite ein stärkeres Vorspringen des Epicondylus int. 1 1/2 Jahre später aufgenommenes Röntgengenogramm zeigt den in Rede stehenden Schatten in dreieckiger oben spitzer Form. Eine Trennung vom Femurschatten ist nur im obersten Abschnitt vorhanden."

Fünfter Fall: „Bei der ventrodorsalen Aufnahme des linken Kniegelenkes findet sich am Uebergang vom Condylus int. femoris auf den Schaft ein 3 cm langer und bis 1/2 cm breiter Knochenschatten, etwa 3 mm vom Rande des Femurschattens entfernt."

Sechster Fall: „In der Gegend des oberen Abschnittes des Epicondylus int. ein 2—3 cm langer, mit dem Femur zusammenhängender flacher Vorsprung, dem oberen Drittel desselben entsprechend ein kaum 1 cm langer mit der Spitze nach unten gerichteter dreieckiger Schatten, welcher von dem übrigen Epicondylus durch einen 2 mm breiten Spalt getrennt ist."

In allen diesen Fällen mit Ausnahme vom vierten Fall sind keine wiederholten Röntgenaufnahmen gemacht worden. Im ersten Fall ist die Aufnahme 2 Monate nach dem Trauma, im zweiten — nach 1 1/2 Jahren gemacht worden, im dritten ist die Zeit nicht angegeben worden, im vierten — erstes Röntgenbild ist 10 Tage nach dem erlittenen Trauma, zweites 5 Tage später und drittes ist 1 1/2 Jahre später, im fünften — 8 Tage nach dem Trauma gemacht worden, im sechsten ist die Zeit nicht angegeben worden. Diese nicht baldig gemachten und nicht wiederholten Aufnahmen wollen wir später als Fehlerquelle ansehen.

In allen diesen Fällen nach Stieda handelt es sich um eine Fraktur, um einen kleinen Knochenabriß von dem inneren Condylus-Rand des Femurs, hervorgerufen durch direkte Gewaltwirkung. Der

später sichtbare Schatten am Röntgenbild ist also nichts anderes als ein abgebrochener und verschleppter Knochenriß. Dieselben Meinungen haben auch andere Autoren: u. a. Rongoni, Pellagrini, Vogel.

Vogel bestätigt operativ die Stiedachsche Auffassung. „Das exsterpierte Knochenfragment zeigt die oben schon beschriebene Form. Innen eine rauhe Knochenfläche, außen einen Periostüberzug und derbe feste adhaerente Bindegewebemassen." „Die mikroskopische Untersuchung, die ich vornahm, um die Frage zu entscheiden, ob es sich um ein Fragment oder um eine bindegewebige Ossifikation handelte (nach Köhler), spricht durchaus für erstere Annahme. An der Innenseite fehlt jede Andeutung von Periost oder sonstige bindegewebige Ueberkleidung. Die Struktur war durchaus die des festen Knochens. Ich habe zum Vergleich einen normalen, von einer frischen Leiche abgemeißelten Epicondylus untersucht. Die Verhältnisse waren durchaus dieselben." Ueber die Entstehung der Stiedaschen Fraktur hat Vogel weiter folgende Vorstellung: „Also stets eine direkte, schräg von unten nach oben wirkende Gewalt. Damit stimmt die Dislocation des Fragmentes nach oben: der Stoß trifft den Knochenvorsprung genau in der Richtung der schiefen Ebene, die sich oberhalb desselben am Femur befindet, bricht ihn ab und treibt ihn auf dieser Ebene ein Stück nach aufwärts, eventuell unter Mitwirkung des M.adductor magnus, der das durch den Stoß gelöste Stück ja wohl nach oben ziehen dürfte." Aber auch Vogel wie Stieda können die Abbruchstelle nicht finden.

„Eine rauhe Bruchfläche am Femur habe ich nicht gefunden. Ob eine solche an dem Stiedaschen Präparat gefunden wurde, geht aus der Beschreibung nicht deutlich hervor. Soweit aus demselben und der Abbildung zu ersehen ist, handelt es sich in diesem Falle nur um eine Dislocation des Fragmentes im Sinne der Abhebung, also gewissermaßen ad longitudinem, während eine seitliche Verschiebung nicht stattfindet." Diese nicht gefundene Abbruchstelle berechtigt die Entwicklung einer anderen Meinung. Diese andere Meinung behauptet, daß die „Stiedasche Fraktur" keine Faktur ist, sondern eine periostale Knochenwucherung bei dem durch Gewalt beschädigten inneren Condylus des Femurs. Die Vertreter dieser Meinung sind: u. a. Preiser, Mandl, Mestica und Köhler.

Preiser äußert sich folgendermaßen. Er sagt: „daß anscheinend mehrere Entstehungsmöglichkeiten des fraglichen Knochenschattens gegeben sind, daß es sich aber meist um gar keine „Fraktur" handelt, sondern um eine periostale Gallusbildung; denn der Knochenschatten bildet sich erst in der zweiten

bis dritten Woche nach der Verletzung." Die Fraktur-Entstehungsfrage beantwortet Preiser folgendermaßen: „daß es sich meist um ein indirektes Trauma, nämlich um eine Durchbiegung des Knies im Sinne der Herstellung eines genu valgum handelt." Um dieser Lösung näher zu kommen, stellt auch Preiser einen Leichenversuch an. Bei diesen Versuchen nun reißt als erste Verletzung das Lig Collaterale internum vom Condylus medialis ab, und zwar mit dem Periost der Ansatzstelle. Zuweilen reißen auch einige Periostfetzen oberhalb dieses Ansatzes ab. Letztere würden bei späterer Verknöcherung den fraglichen Schatten im Röntgenbilde wohl erzeugen können. Indirekte Gewaltswirkung erhebt Periostfetzen und bildet Periostcallus — so entsteht nach Preiser die „Stiedachsche Fraktur".

Schüller und Weil, die auf Grund eines Falles operiert und das entfernte Stück mikroskopisch untersucht haben, sind der Meinung, daß die „Stiedasche Krankheit" eine metaplastische Bildung ist." Der operative Befund beweist also, daß der „Stiedasche Schatten" ein Knochengebilde ist, das allerseits und ringsum von Bindewebefasern umhüllt ist. Der neugebildete Knochen ist oben nirgends in direkter Berührung mit dem Femur oder dessen Periost. Die obengeschilderte mikroskopische Knochenneubildung liegt inmitten von Sehnengewebe. Dieser ganze Befund spricht entschieden für einen Ossificationsprozeß ohne Beteiligung des Periost, so daß wir hier die Frage mit ziemlicher Sicherheit im Sinne der parostalen Verknöcherung entscheiden können."

Die Erklärung für die Entstehung: — „Unsere Untersuchung zeigt, daß die Adductorensehne der Sitz der Erkrankung ist, deshalb dürfen wir die Kontusion tatsächlich als auslösendes Moment ansehen, dagegen müssen wir die Distorsion als Ursache unbedingt ablehnen. Auch bei ausgiebiger Zerrung der Gewebeteile der Innenseite des Gelenkes wird die am Oberschenkel ansetzende Adductorensehne nicht mit betroffen werden.

Wir müssen für alle Fälle, bei denen nicht eine direkte Schädigung des Adductorenansatzes nachweisbar ist, einen neuen bisher nicht beobachteten Vorgang heranziehen, nämlich eine gewaltsame nicht koordinierte Zusammenziehung des M. adductor magnus. Die Muskelkonstraktion tritt reflextorisch ein, wenn das Kniegelenk von irgend einer Schädigung betroffen wird, und der Körper gezwungen ist, sich gegen einen Unfall zu schützen."

Zusammenfassend: „Der Stiedasche Schatten entsteht durch eine Knocheneubildung innerhalb der Sehne des M. adductor magnus. Es ist mit ziemlich großer Sicherheit parostalen Ursprungs, das

heißt: einer Verknöcherung von Sehnenfasern, die durch inkoordinierte Muskelkonstraktion geschädigt werden."

An der fraglichen Schattenstelle befinden sich die Adduktorensehnen und verschiedene Schleimbeutel (welche nach ihrem Schatten leicht auszuschließen sind), das Lig-Collaterale tibiale und Bindegewebe. Alle diese Elemente können einer Ossifikation unterworfen werden. Diese Ossifikation ist aller Wahrscheinlichkeit nach metaplatischer Herkunft.

Vor einigen Jahren entwickelte Baetzner die Theorie über die „Sportschäden". — Die beiden Leitgedanken sind:

1. Die einseitige übertriebene sportliche Betätigung stellt physiologische Ansprüche im großen Ausmaße an den Bewegungsapparat, und zwar noch über die Grenzen der Reservekraft hinaus.

2. Die Gewebe werden durch überphysiologische Inanspruchnahme bei übertriebener einseitiger Sportbetätigung funktionell und anatomisch geschwächt und erleiden strukturelle Schäden. Diese Gewebeschäden, für deren Genese Baetzner funktionelle Ueberanstrengungen verantwortlich macht, äußern sich in hypertrophischer atrophischen degenerativen und destruktiven Veränderungen des Bewegungsapparates.

„Ich konnte also an diesem Fußballknie röntgengonologisch und operativ ausgesprochene Gelenkumformungen mit degenerativen Knorpelveränderungen und mit hyperplastischen myeologenen und periostalen Knochenwucherungen, marginalen Randwülsten, Eskreszenzen und Ostophyten an den Gelenkenden des Femur, der Tibia und an der Pastella und schließlich freie Gelenkkörper mit ossalem Kern feststellen." „Schließlich finden sich auch im pastoralen Bindegewebe, in den Sehnen und im Aponeurosenbindegewebe Bildungen von Knochen (wahrscheinlich metastatischer Herkunft), an den Stellen größter Beanspruchung."

Wie man nun daraus ersehen kann, will Baetzner beweisen, daß die verschiedenen Ossifikationen nicht nur als Folge direkten (Vogel, Stieda) oder indirekten (Preiser) Traumas zu erklären sind, sondern sie werden oft ausgehend von dem inneren „Trauma" bedingt. So ist für ihn (Baetzner) der typische Schatten am Condylus internus des Femur kein Fraktur-Schatten, sondern viel mehr eine pastorale bindegewebige Ossifikation infolge funktioneller Ueberanstrengung.

Nach dieser kurzen Schilderung der wichtigsten Meinungen über die Entstehung und das Wesen des typischen Röntgenschattens neben dem Kniegelenk, wollen wir zur Beschreibung und zur Analyse unseres Falles übergehen. Feistkorn Joachim 32 Jahre. (Nach Notizen des behandelnden Arztes.) 12. 1. 1931. Vor einer Woche Verletzung des rechten Knies beim Skilauf. Befund: Am oberen Rand der Kniescheibe gemessen ergab der Umfang rechts 40,2 cm, links 37,2 cm. Angeblich kein Erguß im Gelenk. Beugung und Streckung mäßig beschränkt. Druckschmerz und Schwellung nur auf der Innenseite, am stärksten am inneren Oberschenkelknorren. Hauttemperatur rechts leicht erhöht. Diagnose: Innenbandzerrung des r. Knies. Therapie: Heftpflasterband, leichte Massage, feuchte Umschläge. 15. 1. 1932 Schwellung stark zurückgegangen. Druckschmerz bedeutend geringer, Beweglichkeit unverändert. Am 20. 1. 1931. 1. Röntgenaufnahme: Das Knie zeigt im dortigen soventralen Bild einen schalenförmigen wenig dichten Schatten am inneren Oberschenkelknorren, eine eigentliche Absprengung ist nicht zu sehen.

Bild Nr. 1.

Therapie: Heißluft.

28. 1. 1931. II. Rö.-Aufnahme des r. und l. Kniegelenkes. Der Vergleich ergibt keine pathologische Veränderung.

31. 1. 1931. Kniegelenk noch immer im Strecken und Beugen beeinträchtigt. Therapie: Beginn mit Massage.

6. 2. 1931. Beschwerden wesentlich gebessert. Bewegungsausmaß zwischen 160°—60°. Die ursprüngliche Verletzungsstelle am inneren Oberschenkelknorren kaum noch empfindlich. Größere Schmerzhaftigkeit jetzt am oberen Rand des medialen Schienbeinknorrens. Bis zur normalen Streckung des Fußes fehlen noch ca. 10°.

16. 2. 1931. An der vollkommenen Streckung fehlen noch ca. 3—5°, welche aber passiv ausgleichbar sind, wobei am inneren Gelenkspalt ein leichtes Ziehen verspürbar ist. Umfang an der Kniescheibe 39 cm, am oberen Rand rechts 39 cm, links 36,8 cm. An der ursprünglichen Verletzungsstelle kein Druckschmerz, Kniescheibe noch immer schwer verschieblich. An der extremen Beugung fehlen noch einige wenige Grade.

Therapie: Massage Heißluft.

2. 3. 1931. III. Rö.-Aufnahme (Kontrolle des rechten Knies. Der Schatten stärker, etwas größer. Bild Nr. 2. Leichte Beschwerden nur noch bei tiefer Kniebeuge. Gymnastik ohne weiteres möglich.

Therapie: Massage.

16. 3. 9131. Keine Beschwerden mehr, auch Sprungübungen bereiten keine Beschwerden mehr, keine Behandlung mehr.

13. 5. 1931. Beweglichkeit vollkommen frei bis auf eine leichte Schwellung des Fettkörpers. August oder September IV. Rö-Aufnahme (Kontrolle aus wissenschaftlichem Interesse) Bild Nr. 3.

Befund: Subjektiv keine Beschwerden, volle körperliche Leistungsfähigkeit.

21. 9. 1931. Die Kontrollröntgenaufnahme zeigt nunmehr eine knöcherne Verbindung zwischen dem gelockenartigen Schatten von Knochendichte, welcher früher deutlich frei im Gewebe lag, mit dem Oberschenkel.

Bild Nr. 3.

Wenn man alle Fälle, welche als „Stedasche Fraktur' angegeben worden sind, noch einmal durchsieht, so merkt man, daß der „typische Schatten' nicht immer an der gleichen Stelle liegt, und nicht immer die schalenartige, sondern auch eine scharfeckige Form hat. So kommt man zu der Ueberzeugung, daß es wirklich eine Fraktur des inneren Femur Condylus gibt.

Diese Frakturen, wie schon oben erwähnt wurde, entstehen nach direkter Gewaltswirkung, und werfen einen gewöhnlichen, scharfkantigen, zackigen Schatten, welcher den Eindruck eines Knochenabrisses macht. Man könnte in manchen Fällen vielleicht die Abrißstelle röntgenologisch oder operativ nachweisen, aber nicht alle Fälle, die man als „Stiedasche Fraktur" ansehen will, sind wirkliche Frakturen. Im Gegenteil, die überwiegende Zahl der berichteten und beobachteten Fälle sprechen vielmehr dafür, daß sie eine Abhebung — Reißung des Periost sind, und die abgerissenen Periostfetzen später ossifizieren und so den typischen Schatten neben dem inneren Femur Condylus werfen. Die Berechtigung für solche Auffassung haben wir nicht nur in dem Gedanken, daß sich Periost oft abhebt und abreißt, sondern auch in der nicht nachweisbaren Abrißstelle röngenologisch und auch operativ (Vogel hat 1 Fall, Hanisch 1, Pellagrini 1, Schüller und Weil 1) im späteren Wachstum des typischen Schattens.

Unser Fall gehört auch nicht zu den sehr seltenen Fällen der „Stiedaschen Fraktur".

Die Krankengeschichte spricht nicht einwandfrei für eine Verletzung nach direkter Gewaltswirkung, weil sich die Stelle der Gewaltswirkung beim Fall des Patienten nicht völlig mit der Schattenstelle deckt.

Das klinische Bild verläuft auch nicht unter den Symptomen der typischen Fraktur. In unserem Fall fehlt nach der Verletzung

völlig eine Fluktuation, ein Bluterguß im Kniegelenk (die 3 cm Differenz ist durch leichte Schwellung und durch stärkere Entwicklung des rechten Fußes zu erklären).

Die funktionelle Störung, welche sich hauptsächlich in Richtung der Streckung und Beugung ausgewirkt hatte, kann nicht genügend differential diagnostisch zwischen Fraktur und Perist Ablösung verwertet werden. Die funktionelle Störung kann unter Umständen nach ihrem Grad unser Urteil etwas beeinflussen. Als wichtiger diagnostischer Beweis in unseren Händen bleibt das Röntgenbild.

Das erste Röntgenbild, aufgenommen 8 Tage nach der Verletzung, zeigt einen nicht kompakten, länglichen schalenförmigen Schatten neben dem Condylus medialis femoris. Das Femur Periost unmittelbar unter ihm ist gut erhalten. Weiter nach unten, wo es verschwindet, ist keine Bruchstelle nachweisbar. Die Knochenkontur ist schön glatt. Auffallend ist das zweite Röntgenbild, welches etwa 3 Monate später (bei gleichen dorsoventralen Strahlengang) gemacht worden ist, es zeigt, daß der typische schalenförmige Schatten etwas dichter geworden ist. Diese Verdichtung ist nur so zu deuten, daß es sich in diesem Falle nicht um einen Knochensplitter, sondern um schalendünnes Periststück, welches nach dem Abreißen und Verschieben sich einem Ossifikations-Prozeß unterworfen hat, handelt.

Eine pastorale metaplastische Ossifikation, im Sinne wie Schüller und Weil behaupten, und wie Baetzner in seinem Buch über „Sportschäden" so eindrucksvoll demonstriert, ist in unserem Fall annehmbar, aber differential diagnostisch schwer zu beweisen, weil die entschiedene histologische Untersuchung nicht durchgeführt worden ist. Bestätigung dieser Gedanken, daß es sich in solchem, wie unser Fall ist, nicht um eine Fraktur handelt, haben wir bei vielen anderen beobachteten Fällen (Preiser, Schüller, Weil und Baetzner). Die weitere Veränderung des Schattens in unserem Falle, begleitet von der klinischen und subjektiven Heilung des Patienten, verläuft in folgender Richtung:

Die Ossifikation des Schattens geht weiter: Ihre Länge bleibt fast dieselbe, aber sie wird dichter und breiter. Die Ausbreitung verläuft in dem Raum zwischen dem Schatten und dem Knochen.

In unserem Falle handelt es sich um einen Periost-Callusschatten. Denn gegen einen Frakturschatten des Condylus mediales femoris spricht:

1. Daß der Schatten strahlenförmig und dünn ist.

2. Daß dieser Schatten im Laufe einiger Monate dichter und dicker wird.

3. Daß eine Abbruchstelle nicht zu finden ist!

Therapie: Bei ein Periost-Callus sind konservative Behandlungen, u. a. Lichtbäder und Massagen angegeben. Eine radikale Therapie bei dem leicht veränderlichen Periost-Callus ist daher überflüssig.

Die Aufklärung dieser Frage ist im heutigen Leben beim übermäßigen Sportbetrieb von größter Bedeutung, weil die richtige Therapie davon abhängig ist. Die konservative Therapie ist weiter von der biologischen Reparativkraft abhängig, oder wie Baetzner schreibt: „Offenbar sind bei den ungewöhnlichen funktionell Beanspruchten die Kräftespeicher vorzeitig und über die Gebühr verbraucht, so daß die vitale Energie nicht mehr ausreicht, die nötigen Baustoffe herbeizuschaffen. Z. B. zur Callusbildung, wenn es gilt, eine akute, schwere Schädigung wie es die Fraktur ist, zu regenerieren.“ Da in unserem Falle und in anderen ähnlichen Fällen die Schädigung nicht sehr stark ist, wird gerade die konservative Therapie, da die Abwehrkräfte noch ausreichend sind, an richtiger Stelle sein, um die Schädigung völlig zu beseitigen.

Zum Schluß erlaube ich mir Herrn Prof. Baetzner und Herrn Dr. Heiß für die Anregung zu der vorliegenden Arbeit meinen besten Dank auszusprechen.

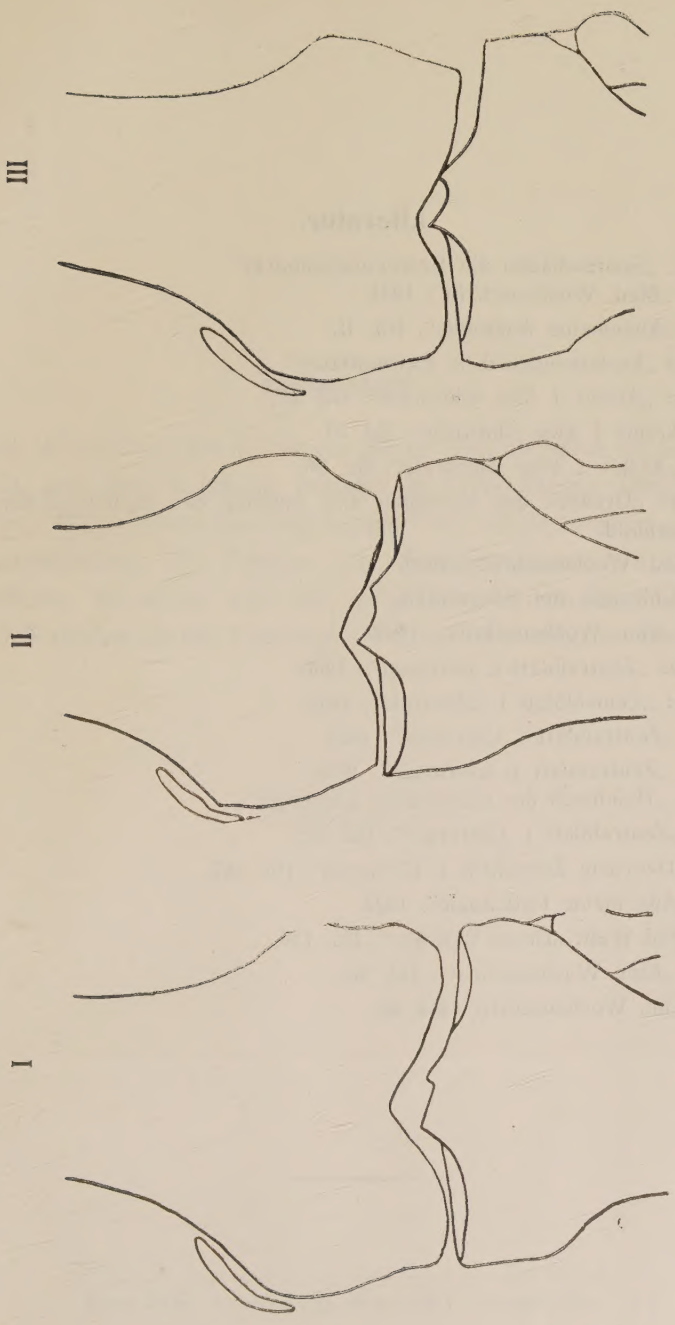
III
II
I

Literatur.

Baetzner: „Sportschäden am Bewegungsapparat".
„ „Med. Wochenschrift", 1931.

Kopsch: „Allgemeine Anatomie", Bd. II.

H. Losen: „Verletzungen d. u. Extremitäten".

A. Stieda: „Archiv f. klin. Chirurgie", Bd. 85.

Vogel: „Archiv f. klin. Chirurgie", Bd. 87.

Preiser: „Archiv f. klin. Chirurgie", Bd. 90.

A. Köhler: „Grenzen des Normalen und Anfänge des Pathalogischen im Röntgenbild."

Heiß: „Med. Wochenschrift", 1929.

Mandl: „Chirurgie der Sportunfälle".

Prister: „Klin. Wochenschrift", 1909.

H. Blenke: „Zentralblatt f. Chirurgie", 1930.

Pellagrini: „Zentralblatt f. Chirurgie", 1930.

Mestica: „Zentralblatt f. Chirurgie", 1929.

Rongoni: „Zentralblatt f. Chirurgie", 1928.
„Handbuch der praktischen Chirurgie".

Schenk: „Zentralblatt f. Chirurgie", Bd. 52.

Kappis: „Deutsche Zeitschrift f. Chirurgie", Bd. 157.

Riffert: „Allgemeine Pathalogie", 1923.

Schüller und **Weil:** „Bruns Beiträge", Bd. 129.

Henisch: „Klin. Wochenschrift", Bd. 46.

König: „Klin. Wochenschrift", Bd. 46.

Lebenslauf.

Ich, Wassil S o ß k o f f , bin am 20. 12. 1905 als Sohn des Rechtsanwalts und Notars Nikola Soßkoff in Stara-Zagora (Bulgarien) geboren. Mit 7 Jahren besuchte ich die Volksschule zu Stara-Zagora und anschließend das Primar- und Realgymnasium, wo ich als ordentlicher Abiturient 1924 die gesetzliche Reifeprüfung ablegte. Seit 1925 gehöre ich der Friedrich-Wilhelm-Universität zu Berlin an.

Franz Linke, Buchdruckerei, Berlin NW 6, Marienstr. 13.